

OPTIONEN IN DER MRT-DIAGNOSTIK

FÜR ALLE PERSONEN MIT LI-FRAUMENI-SYNDROM

ALLGEMEIN

GERÄTEWECHSEL VERMEIDEN

Wechsel vermerken

MRT-PROTOKOLL ANPASSEN

mögliche Vorschläge siehe unten

HÄUFIGE MALIGNOME BERÜCKSICHTIGEN

siehe Rückseite

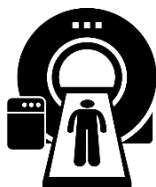VORAUFAHMEN

sollten verfügbar sein und abgeglichen werden

STANDARDISIERTE BEFUNDUNG

sollte erwogen werden

GANZKÖRPER-MRT (JÄHRLICH)*/**



1,5T / 3T

Mehrkanal-spulen

PROTOKOLL (BEISPIEL)

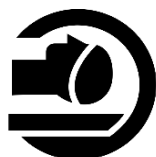T2w ⁴	mit FS; hoch-aufgelöst, coronar; (z.B. STIR)
T2w ^{5,6}	mit FS ⁽⁷⁾ ; axial (z.B. HASTE mit FS oder STIR)
T1w ^{7,8}	ohne FS; coronar
[DWI] ⁹	b = 0-50 + 800 s/mm ²



Zusatzinformationen:

- ⁽⁴⁾ 3-4mm Schichtdicke
- ⁽⁵⁾ Atemtriggerung berücksichtigen
- ⁽⁶⁾ mind. Kopf/Hals und Thorax bis Becken
- ⁽⁷⁾ gemäß S1-Leitlinie, die Autoren*innen nutzen im eigenen Protokoll hier keine FS
- ⁽⁸⁾ zur Beurteilung des Knochenmarks, sagittale Sequenzen bei Fragen zum Achsen skelett ergänzen
- ⁽⁹⁾ Aufnahmen vor/nach Kontrastmittelgabe nach individueller Abwägung, DIXON Sequenzen erwägen

SCHÄDEL-MRT (JÄHRLICH)***



1,5T / 3T

Mehrkanal-spulen

PROTOKOLL (BEISPIEL)

T1w	3D
FLAIR	axial
T2w+FS	axial
DWI	b = 0, 500, 1000 s/mm ²
SWI	axial



Zusatzinformationen:

zusätzliche T1w Post-Kontrastmittel Sequenz axial in der ersten Untersuchung und dann erst bei neuen Auffälligkeiten

MAMMA-MRT (JÄHRLICH)****

für Patientinnen-Alder: 20-75 Jahre



1,5T / 3T

Bilaterale Mehrkanal-spulen⁽¹⁰⁾

PROTOKOLL (BEISPIEL)

T2w	axial
T1 3D GE ⁽¹¹⁾	(in-phase); mit oder ohne FS
[DWI]	b = ≥ 750 s/mm ²

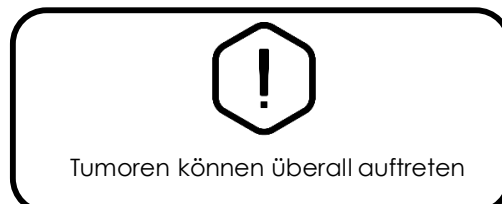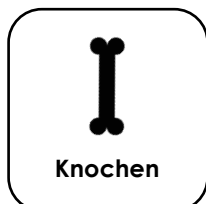
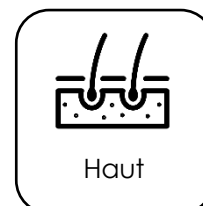

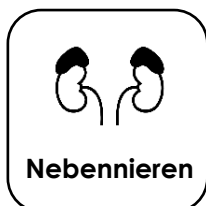
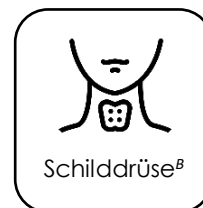
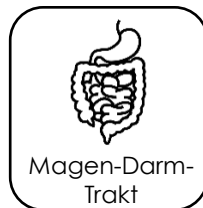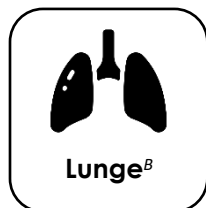Zusatzinformationen:

- ⁽¹⁰⁾ mit bilateraler Vorrichtung zur Immobilisierung
- ⁽¹¹⁾ < 1x1 mm; Schichtdicke < 3mm; Gesamtuntersuchungsdauer nach Kontrastmittelgabe: 5 Minuten; zeitliche Auflösung der Einzelsequenzen von ≤ 2 Minuten; Subtraktionen nutzen

In 2. Zykluswoche prämenopausal

WO TRETEN MALIGNOME AM HÄUFIGSTEN AUF?*



B = Brazilian founder mutation ; **fettgedruckt** = Malignome mit enger Verbindung zum Syndrom

STANDARDISIERTE BEFUNDUNG*

Beispieltext für ein GK-MRT



1 INDIKATION/KLINISCHE ANGABEN

2 TECHNIK

Sequenzen [Kontrastmittel]:

MRT Typ:

Feldstärke:

3 BEFUND

Kopf/Hals:

Thorax/Abdomen/Becken:

Knochenmark/Knochen/Weichgewebe/Extremitäten:

4 BEURTEILUNG

Onkologische Beurteilung:

[Kein] Hinweis auf einen [neuaufgetretenen] bösartigen Tumor

Nicht-onkologische Beurteilung/Nebenbefunde:

5 WEITERGEHENDE BILDGEBUNG WIRD EMPFOHLEN:

Ja, mit [US etc.] / Nein

DISCLAIMER: Dieses Infoblatt dient lediglich der Orientierung gemäß aufgeführter Literatur und eigener Erfahrung der Beteiligten. Es gelten die jeweils gültigen Leitlinien. Die Verantwortung für die Durchführung der Untersuchung sowohl hinsichtlich genutzter Technik als auch Befundung obliegt der/dem durchführenden Radiologin/Radiologen. Für die Vollständigkeit, Aktualität und Korrektheit der Angaben wird keinerlei Haftung übernommen.

Referenzen:

In Anlehnung an sowie weitere Details siehe:

*Greer MC, Voss SD, States LJ. Pediatric Cancer Predisposition Imaging: Focus on Whole-Body MRI. Clin Cancer Res. 2017 Jun 1;23(11):e6-e13

**S1-Leitlinie 064-018: Ganzkörpermagnetresonanztomographie im Kindes- und Jugendalter - aktueller Stand: 10/2018

***Ellingson BM, Bendszus M, Boxerman J, et al. Consensus recommendations for a standardized Brain Tumor Imaging Protocol in clinical trials. Neuro Oncol. 2015;17(9):1188-1198.

**** Breast Imaging Working Group of the German Radiological Society. Aktualisierte Empfehlungen zur Durchführung der MRT der Mamma. Rofo. 2014;186(5):482-483

Li-Fraumeni Syndrome Association – Deutschland e.V.

Chair: Prof. Dr. Christian Kratz, Medizinische Hochschule Hannover, Carl Neuberg-Str. 1, 30625 Hannover
info@lfsa-deutschland.de www.lfsa-deutschland.de

